Ueber tuberkulöse Perikarditis im Kindesalter.

INAUGURAL-DISSERTATION

ZUR ERLANGUNG DER

MEDIZINISCHEN DOKTORWÜRDE

AN DER

FRIEDRICH-WILHELMS-UNIVERSITÄT

ZU BERLIN.

Von

Günther Jahn

aus Bütow in Pommern

Unterarzt b. Großherzogl.-Mecklenburg. Grenadier-Reg. Nr. 89.

Tag der Promotion: 14. Oktober 1912.

Emil Ebering, Verlagshandlung, Berlin NW., Mittelstr. 39.

52

Gedruckt mit Genehmigung

der

Medizinischen Fakultät der Universität Berlin.

Referent: Prof. Dr. **Heubner.**

Meinen Eltern

in Dankbarkeit.

Das Perikard wird, entsprechend seiner gegen äußere Infektion gesicherten Lage, nur selten tuberkulös und infiziert; wenn es jedoch erkrankt, so läßt sich seine Erkrankung oft von einem tuberkulösen Herd in der Nachbarschaft herleiten, und zwar am häufigsten von der Pleura dergestalt, daß eine akute tuberkulöse Pleuritis direkt auf das Perikard übergreift, doch ist auch eine Anzahl von Fällen bekannt, in denen verkäste Mediastinal- und Bronchialdrüsen der Ausgangspunkt waren, „die ihrerseits das Gift aus ihren, mit der Außenwelt kommunizierenden Wurzelgebieten erhalten haben können, und zwar sind es besonders kleine, vor dem vorderen Blatt des Perikards und an der Umschlagstelle desselben befindliche Drüsen" (Weigert).

Zeucker beobachtete einen kombinierten Durchbruch einer Mediastinaldrüse nach dem Perikard und Oesophagus; und auch durch Caries des Sternum, der Rippen und der Brustwirbel sowie durch den Durchbruch einer Lungenkaverne kann eine tuberkulöse Perikarditis veranlaßt werden. Daß auch auf dem Wege der Blutbahn eine Uebertragung der Krankheitserreger stattfinden kann, beweist ein Fall, den Prof. Schrötter in Wien beschreibt, wo schwere Tuberkulose des Perikards und selbst des Herzfleisches bestand und sich nur ein alter tuberkulöser Herd in der rechten Lungenspitze fand. Derselbe Weg muß bei einer Verschleppung von entfernten Herden in anderen Organen, wie z. B. in den Knochen, angenommen werden.

Oft genug jedoch tritt die tuberkulöse Perikarditis einfach als Teilerscheinung der im Gefolge von Lungentuber-

kulose auftretenden Tuberkulose der serösen Häute auf (Tuberkulosis serosarum).

Ueberraschend selten sind die Fälle, wo die Tuberkulose primär am Perikard auftritt und bis zum Tode die einzige tuberkulöse Erkrankung bleibt. Aber die Spuren einer ausgeheilten Lymphdrüsen-Tuberkulose, besonders der Bronchialdrüsen, sind wohl immer nachweisbar. Es ist allerdings verlockend, sich vorzustellen, daß auch hier die Tuberkulose zu einer Perikarditis hinzugetreten wäre, indem diese erkrankte Stelle des Organismus am meisten Gelegenheit zur Ansiedelung der Tuberkelbazillen gegeben hätte. Für eine solche sekundäre Invasion der Tuberkelbazillen spricht, nach Orth, hauptsächlich der Sitz der Tuberkel in den Adhäsionen. Wenn man aber den oft sehr protrahierten Verlauf solcher Fälle bei ihrer gleichzeitig starken Entwicklung berücksichtigt, so erscheint es doch wahrscheinlich, daß es sich gleich von vornherein um Tuberkulose gehandelt hat.

Somit hätten wir im großen und ganzen zweierlei Arten zu unterscheiden, durch die die Tuberkelbazillen eine Erkrankung des Perikards hervorrufen können:

1. als Perikarditis tuberculosa,
2. als primäre Tuberkulose des Perikards.

Was die erstere Form anbelangt, so findet sich am Beginn des Prozesses nur ein serös-fibrinöses oder auch hämorrhagisches Exsudat. Erst wenn es durch Organisation des fibrinösen Exsudates zu neu gebildeten, dem Perikard aufliegenden, Bindegewebe gekommen ist, schießen in diesem die charakteristischen grauen Knötchen auf, so daß jetzt die Erkrankung ihrer Natur nach erkennbar wird. Es wird also häufig erst eine genaue pathologisch anatomische Untersuchung nach Abziehen der oberflächlichen Fibrinschichten in den tieferen, bereits organisierten Schichten die eigentliche Krankheit erkennen lassen.

Sie kann akut oder chronisch auftreten, im letzteren

Fall oft im Anschluß an den akuten Prozeß, oder gleich von vornherein mit einem schleppenden Verlauf angelegt. Sie charakterisiert sich, wie bereits hervorgehoben, durch Organisation des Exsudates mit Tuberkelbildung im neugebildeten Bindegewebe, mit Verwachsung der Perikardialblätter durch eine mehr oder weniger massige Schwiele, in welcher noch Reste des fibrinösen oder hämorrhagischen Exsudates, resp. auch mehr oder weniger starke Lagen immer neu sich entwickelnder verkäsender Knötchen eingeschlossen sein können, so daß ein ganz gleichmäßiges Stratum von Tuberkelmassen hergestellt werden kann, die in seltenen Fällen auch eine direkt geschwulsartige Ausdehnung erreichen.

Bei der zweiten Form, der Tuberkulose des Perikards, kommt es im Gewebe des Perikards selbst zur Entwicklung der Tuberkelknötchen, entweder in Form von meistens längs der Sulci und der Perikardialgefäße sitzender miliarer Knötchen, oder, viel seltener, in Form käsiger Knoten, die selbst bedeutende Größe erreichen können.

Orth beobachtete ein ungefähr mandelkerngroßes, käsiges tuberkulöses Knötchen, das am perikardialen Teile der Aorta saß, während das ganze übrige Perikard frei war.

Auch im Wiener pathologisch-anatomischen Institut sind Knoten von noch größerer Ausdehnung zur Beobachtung gekommen, aber immer im Anschluß an tuberkulöse Prozesse der Nachbarschaft, namentlich der mediastinalen Drüsen.

Diese Form findet sich mitunter nebst einer durch sie angeregten konsekutiven tuberkulösen Perikarditis, viel seltener im Anschluß an eine chronische tuberkulöse Perikarditis, vorkommend.

Als ein ebenfalls sehr seltenes Ereignis muß es bezeichnet werden, wenn es bei oberflächlichem Sitz der Tuberkel zu einem Zerfall derselben kommt, und dadurch Geschwüre gebildet werden, wie sie Eichhorst und Orth

beobachtet haben, und wo es in einem Falle sogar von einer solchen Ulceration her zu einer tötlichen Blutung kam.

Was den Symptomenkomplex anbelangt, so ist er im großen und ganzen derselbe wie bei anderen Formen der Perikarditis, er kann jedoch in sehr verschiedener Weise modifiziert werden, je nachdem es sich um eine primäre tuberkulöse Perikarditis handelt, oder die Erkrankung des Herzbeutels neben einer tuberkulösen Entzündung der übrigen serösen Häute besteht, „der oben erwähnten Tuberkulosis serosarum", oder diese zu einer Tuberkulose der anderen Organe, besonders der Lunge, hinzutritt. Hier wird es sich hauptsächlich darum handeln, in welchem Stadium der Krankheit dies geschieht.

Es kann also das Bild in sehr verschiedener Weise beeinflußt werden, das für die Perikarditis Charakteristische wird immer dasselbe bleiben, und da steht zunächst im Vordergrund das perikardiale Reibegeräusch, das Laennec seinerzeit verglich mit dem „Cri de cuire d'une selle neuve sous le cavalier" und für ein Zeichen der Perikarditis gehalten hat, dann aber wieder diese Ansicht aufgab, bis 1824 Collin entschieden das Reibegeräusch mit der Perikarditis in Zusammenhang brachte, es aber aus der Trockenheit der Teile erklärte, während wir heute wissen, daß das Reiben durch das Aneinandervorbeigleiten der durch die Exsudation rauh gewordenen Flächen bedingt ist, und daß ferner die verschiedenen Charaktere dieses Geräusches: zartestes, hauchendes Anstreifen, Kratzen, Knarren usw., teils von der Intensität der Herzbewegung, teils von der physikalischen Beschaffenheit der Rauhigkeiten abhängen.

Beachtenswert erscheint dabei folgender Umstand: Während das pleuritische Reiben nur dort vorkommen kann, wo sich die rauhen trockenen Teile direkt berühren, und die geringste Menge dazwischen gelagerter Flüssigkeit es zum Schwinden bringen, kann perikardiales Reiben auch

noch bei einer gewissen Menge des Exsudates zustande kommen, indem das sich entsprechend energisch kontrahierende Herz im Moment der Systole die Flüssigkeit zu durchdringen vermag und so die rauhen Flächen miteinander in Berührung kommen können und während der Diastole wieder voneinander weichen.

Unter Umständen kann das Reiben so stark sein, daß man es mit dem Finger wahrnehmen und der Patient es selbst fühlen kann, umgekehrt jedoch kann es abgeschwächt und unter gewissen Bedingungen ganz aufgehoben werden, wenn ein entsprechend großes Exsudat vorhanden ist.

Sei dasselbe nun serös, sero-fibrinös oder eiterig, der Einfluß, den es auf das Herz und die Herzaffektion ausübt, ist in erster Linie von seiner Größe abhängig, und es ist klar, daß Exsudate bis zwei Liter, wie sie in der Literatur bekannt sind, imstande sind, rein physikalisch durch ihren Druck und ihre Schwere die schwersten Veränderungen hervorzurufen und die Bewegungen des Herzens zu beeinflußen. Man hat darum von jeher auf die Wahrnehmung des Herzstoßes ein gewisses Gewicht gelegt, wenn sich auch die Erscheinungen nur unter ganz bestimmten Verhältnissen für die Perikarditis anwenden lassen. Denn ein schwacher oder nicht fühlbarer Herzstoß allein ist noch kein Zeichen für Perikarditis, da diese Erscheinung ja auch bei Erkrankungen des Myocards und dergleichen vorkommen kann. Wenn man jedoch vom Beginn der Krankheit an Gelegenheit hat, das allmähliche Schwächerwerden des Herzstoßes zu beobachten und sein schließliches Erlahmen zu konstatieren, — „wie es bei einer gewissen Menge des Exsudates und namentlich bei langdauernder Erkrankung der Fall ist“ —, so wird man allerdings Grund haben, an Perikarditis zu denken. Ebenso ist auch an eine Verschiebung des Herzstoßes um einen, selbst um zwei Interkostalräume in jenen Fällen, wo das

Diaphragma unter der Last des großen Exsudates tiefer steht, zu erklären; jedoch gehört dies nicht zu den häufigen Fällen.

Was nun die Lage des Exsudates resp. also die Form seiner Dämpfung anbelangt, so bestehen sehr verschiedene Angaben: Sie soll ganz charakteristisch, dreieckig sein, sie soll am Beginn die Form eines Dreiecks mit der Basis nach oben, im weiteren Verlauf mit der Basis nach unten haben, usw.

Augenscheinlich ist es, daß die Menge des Exsudates, wie ja selbstverständlich, und dann die verschiedene Nachgiebigkeit des Perikards dabei in Betracht kommt. Diese wird in der Regel an der Herzbasis am größten sein, weil der Herzbeutel am Uebergang von dort zu den großen Gefäßen hinauf den unterliegenden Gebilden am wenigsten knapp anliegt. Dann das mehr oder minder weite Hinabreichen des linken Lungenrandes über das Herz, die Retraktionsfähigkeit der Lunge und endlich auch wird die Lage des Herzens selbst nicht ganz gleichgültig sein, je nachdem es mehr vertikal oder horizontal liegt. Wenn man nun die Beobachtungen der meisten Autoren zusammennimmt, so wird man Skodas Anschauung zugrunde legen können, der ungefähr folgendes ausführt:

„Am Beginn der Perikarditis resp. des Auftretens eines flüssigen Exsudates sammelt sich dieses an der Basis, und zwar weil es aus dem vorhin geschilderten Grunde dort den geringsten Widerstand finden wird und spezifisch leichter ist als das Herz. Wir werden also dementsprechend eine Dämpfung oben an der Basis des Herzens, bei wenig Exsudat an der dritten, bei schon mehr an der zweiten Rippe finden, und es wird somit zunächst die Dämpfung in der Länge des Herzens vergrößert sein, allerdings oben an der Basis auch etwas in der Breite nach links hin. Steigert sich die Menge der Flüssigkeit, so wird sie oben an der Basis

nicht mehr Platz haben, sondern wird nach den Seiten und nach rückwärts abfließen, und nun entstehen jene vergrößerten Dämpfungsfiguren, an der vorderen Thoraxwand, wie sie eben den schweren Formen der Krankheit zukommen.“ Es ist dies allerdings die Form eines Dreiecks mit abgerundeter Spitze am Manubrium sterni und der Basis am Diaphragma, aber die Größe und Gestalt variiert von Fall zu Fall, und es sind Fälle beobachtet worden, wo die Dämpfungen den weitaus größten Teil der vorderen Brustwand einnahmen, bis zur siebenten Rippe nach abwärts, rechts ein paar Zentimeter, und links noch viel mehr über die betreffende Mammillarlinie und über den Spitzenstoß hinausreichten.

Doch die Exsudate brauchen noch gar nicht einmal solche Größe zu erreichen, um zu starken subjektiven Beschwerden Anlaß zu geben, von denen im Vordergrunde die Dyspnoë steht, sei sie nun durch eine einfache Reizung des Vagus bedingt, durch Kompression des Vorhofs und der Lungen-Venen, oder aber durch Verlangsamung des Blutstromes in den Lungen-Kapillaren. Je stärker das Exsudat, desto größer ist natürlich auch die Kompression der linken Lunge und dadurch die Stauung in den Aesten der Arteria pulmonalis, wie es überhaupt auf sämtliche Gebilde der Toraxhöhle raumbeengend wirkt. Ob jedoch die mitunter aufgetretenen Schlingbeschwerden durch eine Kompression des Oesophagus bedingt sind, ist zweifelhaft, eher ist es wahrscheinlich, daß es sich um nervöse Erscheinungen handelt, von denen wir ja noch weitere auftreten sehen: Erbrechen, gar nicht so selten ein ungemein quälender Singultus durch direkte Reizung des nervus phrenicus, endlich eine einseitige Außerfunktionssetzung des Ramus recurrens des nervus vagus, ja sogar beiderseitige Stimmbandlähmung (Bäumler). Es kann sich hierbei um ödematöse Durchtränkung, um entzündliche Vorgänge an

den Nerven, aber auch um direkten Druck von seiten des Exsudates handeln.

Ferner ist von den subjektiven Symptomen vor allem der Schmerz zu nennen, der mitunter ganz bedeutend sein kann, so daß die leiseste Berührung, der leiseste Druck mit dem Stethoskop schon eine hohe Empfindlichkeit hervorrufen kann. Auch nach anderen Stellen der Brustwand, dem Halse und selbst den Armen kann derselbe ausstrahlen, so daß es im gegebenen Falle einer genauen Untersuchung bedarf, um nicht einen rheumatischen Schmerz der Thoraxwand, die etwaige Erkrankung des Schultergelenks oder die Pleura mit der gleichzeitigen Perikarditis in Verbindung zu bringen.

Neben diesem Schmerz in der Herzgegend, besonders im Anfang der Erkrankung, klagen die Patienten auch häufig über Herzklopfen, das mit der erhöhten Herztätigkeit in Verbindung zu bringen ist und meist auch mit der Beruhigung der Herzaktion wieder verschwindet.

Ob und inwieweit mit der gesteigerten Herzaktion auch gleichzeitig Fieber verbunden ist, darin gehen die Beobachtungen sehr auseinander, resp. ist der Verlauf der Erkrankung nach dieser Richtung hin ein sehr wechselnder. Entschieden verlaufen viele Fälle von Perikarditis ohne Fieber oder mit einer so geringen Fieberbewegung, daß sie vom Kranken gar nicht beobachtet wird. Andererseits kann auch die primäre Perikarditis, wie andere Infektionskrankheiten und wie auch in dem nachher ausgeführten Fall, mit lebhafter Temperatursteigerung, selbst mit einem Schüttelfrost beginnen und nun eine regelrechte Febris continua folgen, die mit raschem oder allmählichem Abfall endigt. Jedenfalls gehören jedoch hohe Temperaturen, sehr schwere Fiebererscheinungen, bei Perikarditis zu den Seltenheiten. Hand in Hand mit diesen Fiebererscheinungen und dem meist ebenfalls auftretenden, schon oben erwähnten Herzklopfen geht das mit einer manchmal sehr heftigen

Dyspnoë verbundene ganz auffallende Angst- und Beklemmungsgefühl, in dem, wie Prof. Schrötter in Wien sagt, „etwas für die Krankheit Charakteristisches gelegen ist". Er geht sogar so weit, zu behaupten, daß man „an dem hoch aufgerichtet im Bett sitzenden, schwer atmenden, leicht cyanotischen und durch alle Anzeichen das Angstgefühl verratenden Patienten, allein aus diesem Bilde, die richtige Diagnose stellen kann". Und trotzdem ist es leider eine Erfahrungstatsache, daß trotz dieses Symptomenkomplexes eine Perikarditis sehr oft übersehen werden würde und übersehen worden ist, ohne die physikalische Untersuchung, und nur dadurch, daß wir bei jeder Erkrankung das Herz, und dadurch, daß wir ganz besonders bei allen denjenigen Erkrankungen, in deren Gefolge wir das Auftreten der Perikarditis kennen, ausdrücklich auf diese hin untersuchen, sind wir imstande, die Diagnose zu stellen, auf die ich hier ganz kurz eingehen möchte.

Im großen und ganzen wird man bei der tuberkulösen Perikarditis, unter Ausschaltung der differential-diagnostischen Momente (Dilatation, Hypertrophie, Cor taurinum, Aneurysma der Aorta ascendens, Mediastinaltumoren usw.) aus der Dämpfung, den Reibegeräuschen und dem Gang der Erkrankung die Diagnose stellen können, wobei besonders der protrahierte Verlauf unter gegebenen Umständen auf Tuberkulose hinweisen wird. Denn das Vorhandensein einer gleichzeitigen anderweitigen, am häufigsten der sicher nachzuweisenden Lungentuberkulose berechtigt ebensowenig zu der Annahme, daß es sich am Perikardium um eine Erkrankung gleicher Art handelt, als in jedem Fall von Perikarditis die Möglichkeit ausgeschlossen ist, daß sie tuberkulöser Natur sei. Im Gegenteil, da wir jetzt wissen, daß die Erkrankung primär auftreten kann oder im Gefolge einer solchen Grundkrankheit, die keine deutlichen Symptome macht, so wird man bei jeder idiopathischen Perikarditis die Frage zu erwägen haben, ob es sich nicht

etwa um Tuberkulose handeln könne, und würde danach die entsprechende Therapie einzuleiten haben, über die ich jedoch erst im Anschluß an den gleich zu beschreibenden Teil einige Gesichtspunkte aufstellen werde.

Vorher will ich jedoch noch über die Fälle von tuberkulöser Perikarditis bei Kindern berichten, die in der Literatur aufgezeichnet sind, so weit sie in den Rahmen dieser Arbeit passen und für die Beurteilung des zur Beobachtung stehenden Falles Interesse haben.

Zwar ist die Anzahl der Fälle von tuberkulöser Perikarditis, und besonders von primärer Tuberkulose des Perikards, die bis jetzt beschrieben und veröffentlicht sind, nur gering, und um so geringer, wenn man die überaus große Literatur bedenkt, die über die tuberkulösen Affektionen im Kindesalter existiert. Ich habe sie zusammenzustellen gesucht und eigentlich nur vier Fälle gefunden, in denen die Tuberkulose des Perikards wirklich primär war.

Einen Fall von idiopathischer tuberkulöser Perikarditis erwähnt Breitung, wo das Perikard allein Sitz der Tuberkel war, und auch Riegel beobachtete einen analogen Fall. Einen dritten, wenn auch von der eben erwähnten Form etwas abweichenden Fall hat jüngst Eichhorst beschrieben: Es handelte sich dort um mehrere umfangreiche Geschwüre auf der parietalen Fläche des Perikards von ausgeprägter tuberkulöser Natur, analog den im Darm vorkommenden. Dieser Fall war noch dadurch ausgezeichnet, daß die Geschwüre, nachdem sie eine Zeitlang symptomlos bestanden hatten, ganz plötzlich zu einer umfangreichen Blutung in den Herzbeutel führten, die in wenigen Stunden den Exitus zur Folge hatte.

Auch war, wie die Sektion ergab, die Tuberkulose des Herzbeutels primär, da sonst nirgends im Körper käsige Herde oder sonstige Tuberkeleruptionen nachgewiesen werden konnten.

Ebenso primär war die tuberkulöse Affektion des Peri-

kards bei einem 17 Monate alten Mädchen, das Gino Menabuoni im Jahre 1906 zu beobachten Gelegenheit hatte. Allerdings war der Fall insofern noch kompliziert, als gleichzeitig eine Anaemia splendica bestand. Das Mädchen war elend, stark anämisch und hatte öfters Störungen von seiten des Darms. Zur Zeit der Beobachtung bestand eine Broncho-Pneumonie und großer Milztumor. Ueber der Herzspitze leichtes Geräusch, sonst am Herzen scheinbar nichts Abnormes. Im Urin spärliche Zylinder. Exitus.

Die Sektion ergab eine völlige Atresie des Herzbeutels infolge tuberkulöser Perikarditis; sonst waren tuberkulöse Herde nicht auffindbar.

Während in diesen vier Fällen erst auf dem Sektionstisch die spezielle Natur der Erkrankung festgestellt werden konnte und daraus die Folgerung abgeleitet werden muß, bei perikardistischen Exsudaten stets auch an Tuberkulose zu denken, sind die Fälle zahlreicher, in denen bei allgemein bestehender Tuberkulose auch das Perikard tuberkulös infiziert war, und die teilweise schon frühzeitig klinisch erkannt und beschrieben wurden.

Henoch verdanken wir die folgenden zwei schönen Casus.

Helene W., 21 Monate alt, aufgenommen 26. Mai 1878. Anämisch, schlecht genährt. Am linken Sternalrande unten eine teigige ödematöse Schwellung mit erweiterten Venen.

Respiration frequent, oberflächlich. Viel Husten. Ueber beiden Lungen zahlreiche Rasselgeräusche.

Cor anscheinend normal.

Abdomen aufgetrieben. Temp. 39,7°, hydropathische Einwicklung des Torax.

28. V. Links vom Processus xiphoideus erscheint eine rote fluktuierende Anschwellung.

29. V. Inzision; 300 ccm dünnflüssigen Eiters werden entleert; Drainage, Sublimatverband.

30. V. Exitus im Kollaps.

Sektion: Dicht unter dem Proc. xiph. eine fingerdicke Fistel, welche auf eine große Unterminierung der Bauchmuskeln führt, sich abwärts zwischen Musc. rectus und obl. abdom. ext. bis unterhalb des Nabels, und nach oben bis zum linken Rippenrande ausdehnt. Hier läuft sie in eine Fistel aus, welche in der Nähe des Proc. xiph. unmittelbar unterhalb der Rippenknorpel das Zwerchfell durchbricht und in eine hühnereigroße Höhle des Mediastinum ant. führt. Ein zweiter Gang geht über den Rippenrand zwischen fünfter und sechster Rippe links vom Sternum ebenfalls ins Mediastinum. Dasselbe enthält eine abgekapselte, überall leere, nach oben hin in zahlreiche blinde Sinus auslaufende Abszeßhöhle, deren dicke Wände zahlreiche Tuberkel aufweisen.

Rippen und Sternum sind normal. Im Herzbeutel viel serös fibrinöses Exsudat, Cor villosum; hier und da ein Tuberkel auf dem serösen Ueberzug des Herzens. Klappen normal. Bronchialdrüsen käsig, im linken Unterlappen ein wallnußgroßer käsig erweichter Herd mit zahlreichen miliaren Tuberkeln in der Umgebung.

Hier scheint eine eitrige tuberkulöse Mediastinitis den Ausgangspunkt gebildet zu haben, die einerseits zu den Erkrankungen zwischen den Bauchmuskeln, andererseits zu der tuberkulösen Pericarditis den Anlaß gab.

Im folgenden Falle fand Henoch Mediastinum und Perikard frei von Tuberkeln, trotzdem entwickelte sich von der linken, stark tuberkulösen Pleura her eine akute Perikarditis, die schließlich zu ausgedehnter Synechie des Herzbeutels führte. „Solche Verwachsungen können zu derben, teilweise verkästen und mit Tuberkeln durchsetzten Schwielen heranwachsen".

Paul M., 8jährig. 20. V. 78 aufgenommen.

Früher gesund; soll seit acht Tagen fiebern und sich krank fühlen. Große Blässe.

Resp. 36.
Temp. 38,6 °.
Puls 126.

In der Herzgegend und noch 2 cm über den rechten Sternalrand hinaus hört man lautes und beide Töne begleitendes Reibegeräusch. Perkussion normal, Spitzenstoß nicht deutlich fühlbar.

Acht trockene Schröpfköpfe, Digitalis, Eisblase.

In den nächsten Tagen vielfache Klagen über stechende Schmerzen in der Herzgegend. Respiration bis 50, Temp. 39,5 °, steigend.

24. V. Reibegeräusch verschwunden, während die Herzdämpfung sich nach oben bis zur dritten Rippe und 2 cm über den rechten Sternalrand ausdehnt. Puls sehr klein. Vom 28. V. ab Jodkali (2 : 100).

Während das Fieber sank, nur in den ersten Tagen des Juni sich vorübergehend auf 39,5 erhob, und ein Katarrh die Respiration wieder auf 60 steigerte, hob sich die Kraft des Pulses, und ohne, daß sich die Perkussion veränderte, fühlte man am 6. VI. wieder einen schwachen diffusen Spitzenstoß, hörte beide Töne, wenn auch nur schwach, so doch vollkommen rein.

13. VI. Deutliches Reiben bei beiden Tönen zu hören. Respiration 50—60, Puls 132—156.

Die Dämpfung erreicht nun nicht mehr den rechten Sternalrand, auch nach links hin nicht ganz die Mammillarlinie.

6. VII. Nur noch ganz schwaches Reiben am Sternum. Sonst alles normal.

7. VIII. Wird als gesund entlassen.

Patient wird im Oktober wegen Peritonitis tuberkulosa wieder in die Klinik gebracht.

5. V. 79. Exitus.

Aus dem Sektionsprotokoll will ich nur die interessierenden Tatsachen mitteilen:

Die ganze linke Pleura costalis dicht besetzt mit Tuber-

keln, Pleuralhöhle leer. Durch völlige Verwachsung beider Blätter des Herzbeutels ist die Höhle vollständig obliteriert, das Herz überall von einem derben schwieligen Gewebe umhüllt. Perikard frei von Tuberkeln.

Wir finden hier, wie auch sonst nicht selten, bei völliger Synechie des Herzbeutels eine völlige Latenz; insbesondere war gar keine systolische Einziehung an der vorderen Brustwand bemerkt worden.

Ganz ähnlich verhielt sich ein 6jähriger Knabe, der infolge von Masern unter den Symptomen einer chronischen tuberkulösen Peritonitis zugrunde ging, dessen Sektion aber außer einer Tuberkulose der Pleuren und des Peritoneums auch eine totale Synechie des Perikards von zweifellos tuberkulöser Natur ergab. Dasselbe bildete zwei fibröse, von Tuberkeln durchsetzte Blätter, zwischen denen teilweise erweichte käsiggelbe Knoten lagen.

Cadet berichtet über neun Fälle mit fünf Heilungen durch Punktion.

Rosenstein (Berl. Klin. Wochenschrift 1881) machte nach erfolgter Punktion die Inzision des Perikards, legte Drains, und bewirkte nach 10 Tagen Heilung.

Auch Gussenhauer und West berichten über glückliche, mit Inzision und Drainage behandelte Fälle.

Heubner beobachtete 3 Fälle, sämtlich Mädchen von 3, 5 und 7 Jahren und fand, daß sie durch Tuberkelvirus hervorgerufene Perikarditis mit Vorliebe zur Obliteration zu führen scheint.

Das 3jährige Mädchen litt 1906, Anfang des Jahres, an Masern und Keuchhusten; erkrankte im Juni am Gelenkrheumatismus und verfiel anfangs Juli, wurde kurzatmig, magerte ab und war von Mitte Juli an nur drei Tage bis zum Tode in Behandlung, der ganz plötzlich erfolgte.

Die sehr große Herzdämpfung war mit Vorwölbung der Herzgegend verbunden. Außer sehr hochgradiger Bronchialdrüsentuberkulose fand sich nur ein serös fibrinöses perikar-

ditisches Exsudat mit frischer Tuberkelaussaat, hochgradige Lebervergrößerung und spärliche Miliartuberkulose in Milz und Nieren.

Das 5jährige Kind, das seit April kränkelte, wurde am 28. Juni punktiert, und es entleerten sich aus der mäßig vorgewölbten Herzgegend etwa 100 ccm einer leicht hämorrhagischen Flüssigkeit.

Vorübergehende Besserung; aber Mitte Juli Hinzutritt eines rechtseitigen pleuritischen Exsudates, das zweimal punktiert wurde. Unter hochgradiger Leberstauung, bei fortwährendem irregulärem Fieber zunehmender Verfall. Tod am 12. August.

Die Sektion ergab eine Obliteration des Herzbeutels durch eine gallertige Masse, die eine bis 7 cm dicke Schwarte bildete, mit eingesprengten käsigen Herden. Daneben Miliartuberkulose beider Pleuren und des Peritoneums. Käsige Tuberkulose der Mesenterialdrüsen.

Das 7jährige Kind endlich litt seit $1^1/_2$ Jahren an Kopf- und Leibschmerzen, als Mitte August starke Schwellung des Leibes bemerkbar wurde. Bei der Aufnahme Ende Oktober schien das Herz ganz normal zu sein, dagegen bestand enorme Leberschwellung, Milzschwellung, Ascites. Aber die bedeutende Zyanose und die große Schwäche des Kindes lenkten doch die Aufmerksamkeit auf das Herz, und die Vermutung einer obliterierenden Perikarditis wurde in der Klinik ausgesprochen, wenn auch nicht als sicher hingestellt.

Am 14. November starb das Kind unter großen Qualen. Der Herzbefund war fast genau dem vorigen gleich. Daneben wieder Miliartuberkulose der Pleuren und des Peritoneums.

Im „Jahresbuch für Kinderheilkunde“ Bd. 51 berichtet Sutterland über folgenden Fall von Tuberkulose des Perikards bei allgemein bestehender Tuberkulose:

Es handelte sich um ein schwächliches 8jähriges Mädchen aus einer tuberkulösen Familie, das Masern, Schar-

lach und Keuchhusten überstanden hatte. Nachdem das Kind längere Zeit gefiebert hatte, wurde es ins Krankenhaus gebracht. Bei der Untersuchung zeigte sich, daß die rechte Lunge gesund war; dagegen fand man über der linken Spitze gedämpften Perkussionsschall und bronchiales Atmen, das auch links — hinten — unten zu hören war. Auf der Vorderseite der linken Brust fand man eine Dämpfung, die von der zweiten Rippe bis zum Rippenrande, und $2^1/_2$ Zentimeter vom rechten Sternalrand bis zur hinteren Axillarlinie reichte. Zwischen dritter und fünfter Rippe war ein deutliches Oedem vorhanden.

Spitzenstoß war nicht fühlbar, die Töne sehr schwach ohne Geräusche.

Der Puls war schwach, unregelmäßig, von geringer Fülle, 150—170.

Die Respiration sehr erschwert und frequent; die sonstigen Organe und der Urin frei.

Temp. 38—40 °.

Es wurde in der Axillarlinie eine Probepunktion vorgenommen, die trübe Flüssigkeit ergab, aber keinen Eiter enthielt.

Im ersten Monat des Aufenthaltes im Krankenhause trat eine leichte Besserung ein, die aber im folgenden Monat einer bedeutenden Verschlechterung Platz machte: Oedem der Extremitäten, Leber- und Milzschwellung traten ein, und ein quälender Husten gesellte sich dazu. Dieser Zustand dauerte bis zum dritten Monat, als noch vor Ablauf desselben eine tuberkulöse Meningitis den Tod des Kindes herbeiführte.

Bei der Sektion zeigte sich das Perikard mit dem Sternum verwachsen, die Wand des Perikards war verdickt und mit einer dicken schwammigen Masse überzogen. In der Axillargegend waren diese Massen in den durch die Probepunktion entstandenen Kanal hineingewachsen und hatten unter der Haut Knollen gebildet.

Im Perikard fand sich eine größere Menge trüber Flüssigkeit vor.

Das Herz schien vergrößert und anämisch, war überdies mit Tuberkeln übersäht, ohne jedoch Klappenveränderungen zu zeigen.

Die linke Lunge war völlig komprimiert und derartig verwachsen, daß sie nur in Stücken herausgeholt werden konnte; die Bronchialdrüsen waren nicht verkäst, wohl aber die Drüsen des Mesenteriums. In der Milz fanden sich zahlreiche Tuberkel.

Schließlich möchte ich noch eine Reihe von Fällen erwähnen, die in der Literatur, die mir zugänglich war, nur kurz erwähnt, oder blos statistisch aufgeführt waren, die im wesentlichen aber auch dasselbe Bild bieten wie die eben ausführlich beschriebenen:

Meltzer sah bei einer Sektion im Herzbeutel ca. 50 mandel- bis kirschgroße Knoten tuberkulöser Natur eingelagert.

Thym hat weitere 5 Fälle isolierter tuberkulöser Perikarditis (unter 94) beobachtet, und

Virchow konnte in der Berliner Med. Gesellschaft das Präparat einer isolierten tuberkulösen Perikarditis bei einem 11jährigen Mädchen demonstrieren.

Steffen beobachtete 5 Fälle.

Barthez und Rilliet 10 Fälle.

Reimer einen Fall, und

Hirschsprung konnte von zwei Fällen berichten.

Unter diesen 18 Fällen befanden sich 10 Mädchen und acht Knaben; davon waren die beiden jüngsten Kinder zehn Monate alt, dann folgen fünf im Alter von 1—3 Jahren, vier im Alter von 3—6 Jahren, vier im Alter von 6—10 Jahren und drei, die im 11. bis 15. Lebensjahre standen.

Roger konnte von einem Fall tuberkulöser Perikarditis bei einem 12jährigen Mädchen berichten, bei dem ein mäch-

tiges Exsudat fast die ganze vordere Thoraxfläche einnahm, und bei dem er 750 ccm entleerte.

Auch die französische Literatur erwähnt die tuberkulöse Perikarditis bei Kindern, und Richardière teilt einen Fall mit von Péricardité tuberculeuse aignée à grand épanchement hémorrhagique cliniquement primitive chez un enfant de dix ans. (Bull. de la société péd. de Paris 1904.) Das Exsudat betrug 800 gr und füllte fast den ganzen Thorax aus.

Die Sektion erwies die tuberkulöse Natur des perikarditischen Prozesses. Sonst war nur ein ganz kleiner Herd in der rechten Lungenspitze zu konstatieren.

Und ebenso findet sich auch im Bull. méd. 1908 eine kurze Notiz von Hutinell über: Symphyse tuberculeuse du péricard et cirrhose (bei einem 6jährigen Kinde).

Diesen Fällen möchte ich einen weiteren anreihen, den ich zu beobachten Gelegenheit hatte, den ich der Liebenswürdigkeit des Herrn Geh. Rat Heubner verdanke und der insofern Interesse verdient, als auf Grund eingehender klinischer Beobachtung die Diagnose der primären tuberkulösen Perikarditis intra vitam gestellt wurde.

Es handelte sich um den 5jährigen Buchdruckersohn Hans S., geb. den 21. VI. 1905, der folgendes Krankheitsbild darbot.

Aufnahme: den 16. VI. 1910.

Anamnese: Eltern gesund, insonderheit keine Lungenkrankheiten.

Geschwister:

1. Ein Abort im zweiten Monat.
2. Mädchen, sieben Jahre, gesund.
3. Patient fünf Jahre.
4. Mädchen, 9 Monate, gesund.

Geburt: Normal, rechtzeitig, Anfangsgewicht 11—12 Pfund.

Entwicklung: Drei Monate Brustnahrung, dann ver-

dünnte Kuhmilch mit Zucker. Nach einem Jahre Beikost, Gemüse, Suppen usw.

Erste Zähne: im neunten Monat.

Sprechen: im elften Monat.

Laufen: im dreizehnten Monat.

Impfung: einmal mit Erfolg.

Frühere Krankheiten: Ende 1906 Windpocken. Dezember 1908 Lungenentzündung. 14 Tage bettlägerig. Sonst keine Infektionskrankheiten.

Jetzige Krankheit: Beginn: Dezember 1909 mit Mißstimmung. Der Junge war dauernd verstimmt und hielt sich gegen seine Gewohnheit fortwährend im Zimmer auf. Der Zustand dauerte bis März 1910, der Junge wurde immer schwächer und nahm auch an Gewicht ab.

Anfang März wurde er bettlägerig und kam in ärztliche Behandlung. Er hatte Fieber 38—39° und hustete etwas; der Arzt stellte Tuberkulose fest.

Mitte April wurde ärztlicherseits große Herzschwäche bemerkt. Gleichzeitig wurde der Leib aufgetrieben. Vor acht Tagen, am 8. VI., wurde eine starke Schwellung des Skrotum festgestellt. Seit Beginn der Herzerkrankung war der Junge andauernd in ärztlicher Behandlung.

Da die Schwellungen nicht zurückgingen, sondern im Gegenteil zunahmen, suchte der Vater die Klinik auf.

Bettlägerig war der Knabe seit Anfang März Schlaf in letzter Zeit schlecht. Husten von Anfang März bis Mitte April. Kein Auswurf. Geringe Kurzatmigkeit seit Ende März 1910.

Appetit gut. Stuhlgang regelmäßig. Urin frei.

Status: Sehr blasser abgemagerter Junge mit geringem Fettpolster und schlaffer Muskulatur. Der Knochenbau zeigt mäßige Zeichen von Rhachitis, geringe Verdickung an den Gelenkenden der langen Röhrenknochen. Das Kind sitzt in extremster orthopnoëischer Haltung, die Arme aufge-

stützt, mit ängstlichem Gesichtsausdruck. Die Stimmung äußerst weinerlich.

Haut: heiß und feucht.

Wangen: gerötet, livide.

Oedeme: besonders an den Füßen, Schienenbeinen, Oberschenkeln und am Skrotum. Leichte Oedeme am Gesäß und im Kreuz. Frei von Oedemen sind Brust, Arme, Gesicht und besonders die Augenlider. Am linken Gesäß zwei durchgelegene Stellen.

Drüsen:

submaxillares sind erbsengroß,
nuchae desgl.,
cubitales sind nicht zu fühlen,
axillares desgl.,
Inguinaldrüsen sind wegen des bestehenden Oedems nicht zu palpieren.

Kopf: normale Form und Behaarung.
Umfang 50 cm.

Augen: o. B.

Ohren: o. B.

Nase: o. B.

Mund: Zunge feucht, Lippen gerötet.

Thorax: Umfang 58 cm. Beide Hälften sind gleich; die Perkussion ergibt folgendes:

R. v. o.: heller Lungenschall.

Von der zweiten Rippe an nach abwärts vollkommene Dämpfung bis zum unteren Rippenbogen. Von da an Tympanie. Nach rechts hellt sich die Dämpfung von der vorderen Axillarlinie ab auf.

R. h. von der hinteren Axillarlinie an normaler Klopfschall.

Lungengrenzen: In der Höhe des achten bis neunten Brustwirbeldorns; frei verschieblich.

L. h. in der fossa supraspinata bis zur spina scapulae

freier Klopfschall. Von da an eine nach unten allmählich zunehmende Dämpfung.

L. v. in der fossa supraclavicularis: freier Klopfschall. In der fossa infraclavicularis: Klopfschall schon abgeschwächt, um dann nach unten hin bis zum Rippenbogen in vollkommene Dämpfung überzugehen, die sich nach links hinten bis zur hinteren Axillarlinie fortsetzt. Hier ergibt eine Stelle bei der Inspiration leicht tympanitischen Klopfschall.

Auskultationen: R. v.: fossa supra- und infraclavicularis reines Vesikuläratmen; nach unten hin, entsprechend dem gedämpften Bezirk: abgeschwächtes Atmen.

R. h. und in der rechten Achselhöhle: reines Vesikuläratmen.

L. h. o.: Abgeschwächtes Atmen.

L. h. u.: Desgl. mit mittelblasigem feuchten Rasseln.

L. v. o.: Aus der Ferne klingendes Bronchialatmen. Respiration 60.

Herz: Die ganze Herzgegend erscheint vorgewölbt. Der Spitzenstoß ist nicht zu sehen und auch nicht fühlbar. Die Töne sind kaum zu hören, höchstens leicht angedeutet während der Inspiration auf der Mitte des Sternums. Puls: klein fadenförmig, Frequenz: 160.

Abdomen: Im Sitzen zeigt der Leib laute Tympanie bis zum Nabel; von da ab Dämpfung und deutliche Fluktuation. Mäßige Ascites.

Milz: Ueberragt den Rippenbogen um Fingerbreite.

Leber: Nicht fühlbar.

Urin: Frei von Alb. und Sacch.

16. VI. Da das Kind sich in unmittelbarer Lebensgefahr befindet, stark zyanotisch, in Orthopnoe ist, und sich der Puls als fadenförmig und leicht unterdrückbar erweist, so wird die sofortige Punktion des Herzbeutels vorgenommen. Die Punktionsstelle lag im IV. J. C., vordere Axillarlinie.

Bei der Einführung der Punktionsnadel spritzte das

Exsudat in starkem Strahl hervor. Es werden 700 ccm einer leicht trüben, dunkelgelben Flüssigkeit abgelassen, deren spezifisches Gewicht 1020 betrug.

Nach der Punktion ergab sich folgender interessante Befund:

Die Herzdämpfung reichte nach rechts bis zum linken Sternalrande, und nach links bis zur vorderen Axillarlinie. Der Spitzenstoß war im V. J. C. R., einwärts von der Mammillarlinie, wenn auch noch undeutlich, fühlbar.

Die Herztöne waren dumpf, ganz leise, aber anscheinend rein aus der Ferne zu hören. An den Lungen war:

L. v. o.: keinerlei Dämpfung.

L. h. o.: Tympanie bis zur Spina scapulae.

L. h. o.: bestand eine zweifingerbreite Schallabschwächung ohne nachweisbares Rauchfuß'sches Dreieck nach der rechten Seite hin.

Die Auskultation ergibt:

L.. überall vesikuläres Atmen.

L. h. u.: feines Reiben.

R., vorne und hinten keine Dämpfung, reines Vesikulär-atmen. Die Respiration beträgt 54 und ist ruhig und ausgiebig.

Der Puls ist erheblich kräftiger, regelmäßig, 152; das Kind ist in seinem Allgemeinbefinden nicht wieder zu erkennen. Das Angstgefühl ist gewichen, es ist in anscheinend zufriedener Stimmung und stemmt sich auch nicht mehr mit den Armen auf. Es bekommt vorläufig zweistündlich 0,2 Kampher.

5 ccm der Punktionsflüssigkeit mit
45 ccm fremdem Urin

ergeben nach Esbach 5 pro Mille Albumen.

17. VI. Da nachts um $10^1/_2$ Uhr der Puls schlecht wird, werden 2 ccm Kampher subkutan gegeben, den Rest der Nacht hat der Junge in sitzender Stellung gut verbracht. Heute morgen ist die Dispnoë geringer. Herztöne sind nicht

zu hören. In der ganzen Herzgegend besteht vesikuläres Atmen. Eine Dämpfung beginnt erst in der Mammillarlinie. Am linken Sternalrand wird der Klopfschall etwas kürzer, auf dem Manubrium Sterni und L. v. o. leichte Tympanie. Von der linken vorderen Axillarlinie ab in Höhe der dritten Rippe: vollkommene Dämpfung.

Ueber der gesamten hinteren linken Lunge: verkürzter Klopfschall, vom Schulterblattwinkel ab: Dämpfung, wo man verschärftes, fast bronchial klingendes Atmen hört nebst reichlichen klingenden größeren Rasselgeräuschen; auch feines Knistern ist wahrnehmbar.

R. über den Lungen: Vesikuläratmen.

Das Kind hat gut gegessen und getrunken, jedoch bis jetzt noch keinen Urin gelassen.

Die Pirquetsche Reaktion ist stark positiv, die Blutuntersuchung ergibt 13000 Leukozythen. Mittags wird das Kind in der Heubnerschen Klinik vorgestellt, jedoch wird wegen der Schwäche des Patienten auf genauere Untersuchung verzichtet.

0,2 Kampher innerlich wird weitergegeben.

18. VI.: Temp. 37,1 °; Puls 144; Respiration 36.

Die Beine sind deutlich dünner geworden, Schlaf, Appetit gut.

Wade r. = 21,2 cm
l. = 20,2 cm
Fußgelenk r. = 19,0 cm
l. = 18,3 cm.

Herzdämpfung: Nach rechts bis zum linken Sternalrand. Die Tympanie links oben ist verschwunden. In der Axillarlinie Dämpfung von der dritten Rippe ab nach unten zu. In der fossa supra- und infraclavicularis besteht keine Dämpfung.

Die Perkussion ergibt, daß:

H. l. u. und H. r. u. neben der Wirbelsäule keine

Dämpfung besteht, jedoch zwischen der hinteren Axillarlinie links und dem inneren Rande der Scapula.

Auskultatorisch besteht:

L. h. abgeschwächtes Vesikuläratmen und L. h. u. grobes Rasseln. Vorne ist das Atemgeräusch überall vesikulär.

Der Herzspitzenstoß ist in der linken Mammillarlinie im IV. J. C. R. undeutlich zu fühlen.

Die Herztöne klingen in der Mammillarlinie ganz leise und fern.

Die Diurese hat sich sehr gebessert und die Temperatur ist abgefallen, jedoch besteht Nasenflügelatmen.

Nachmittags 5 Uhr: Die Herzdämpfung hat sich in der Weise geändert, daß sich am Ansatz der rechten Brustwarze eine fünfmarkstückgroße Dämpfung befindet, und daß sich eine drei Querfinger breite Dämpfung 1 cm links vom linken Sternalrande nach der linken Achselhöhle zu hinzieht. Man hört die Herztöne an der linken Brustwarze, auf dem unteren Drittel des Sternum, und etwas einwärts von der rechten Brustwarze; sie sind dumpf leise, aber rein.

19. VI.: Temp. 37,6 °, Puls 156, Resp. 48.

Die Dämpfungsfigur ist dieselbe wie gestern, die Herzaktion regelmäßig, die Töne rein und am deutlichsten in der rechten Mammillarlinie zu hören. H. u. l. besteht eine zwei- bis dreifingerbreite Dämpfung, darüber abgeschwächtes Atmen mit reichlichen feuchten Rasselgeräuschen; oben: Vesikuläratmen.

20. VI.: Temp. 38,1 °, Puls 124, Resp. 40.

Dämpfung wie gestern fünfmarkstückgroß innerhalb der rechten Mammillarlinie. Streifenförmige dreifingerbreite Dämpfung außerhalb des linken Sternalrandes herum bis zur Wirbelsäule.

L. h. ist die Dämpfung bis zur Spina scapulae angestiegen. Rauchfuß'sches Dreieck nicht deutlich.

L. h. o. grobes Rasseln.

L. h. u. abgeschwächtes Bronchialatmen, feines klingen-

des Rasseln. Der Appetit ist wieder schlechter geworden, desgleichen der Schlaf.

21. VI.: Temp. 37 °, Puls 138, Resp. 38.

L. h. u. Dämpfung von der Spina scapulae ab; ebendaselbst auch Bronchialatmen und feuchtes Rasseln.

Die Herztöne sind nur sehr leise zu hören. Das Oedem der Beine erscheint etwas gebessert, dagegen sind Skrotum und Abdomen unverändert geblieben.

22. VI.: Temp. 37,1 °, Puls 144, Resp. 42.

Das Oedem des Skrotum und Präputium zeigt eine deutliche Tendenz zum Wachsen. Die geschwollene Leber ist druckempfindlich. Die Dämpfung an der rechten Brustwarze ist verschwunden, und über dem ganzen Sternum ergibt sich perkutorisch ein heller Lungenschall; jedoch besteht die streifenförmige Dämpfung links unten weiter. Sie ist jedoch H. l. u. nicht mehr so intensiv wie gestern, am intensivsten in der linken Axillargegend. Auskultatorisch ergibt sich, daß

H. l. o. feuchte und auch trockene Rasselgeräusche sowie verschärftes Atem bestehen.

H. l. u. abgeschwächtes Atmen und reichliches Rasseln. Dagegen ist rechts das Atemgeräusch vesikulär. Die Herztöne sind an der rechten Brustwarze hörbar, — leise aber rein.

Es besteht noch immer starke Dyspnoë mit einer Atemfrequenz von 48 in der Minute. Auch der Appetit hat nachgelassen, dagegen trinkt das Kind viel.

23. VI.: Temp. 36,5 °, Puls 144, Resp. 38.

Das Skrotalödem wird immer stärker, die Herztöne hört man am deutlichsten am rechten Rande des Sternum; sie sind noch immer sehr leise aber rein. Die Dämpfung ist verschwunden. Das perikarditische Exsudat hat etwas abgenommen. Inbetreff der Lungen ergibt sich:

L. v. o. leicht tympanitischer Klopfschall; von der Mam-

millarlinie links beginnt die kranzförmige Dämpfung, die nach hinten reicht.

H. l. u. Dämpfung von der Spina scapulae ab.

H. l. o. bronchiales Exspirium und massenhaft feuchte Rasselgeräusche.

H. l. u. rein bronchiales Atmen mit feuchtem Rasseln. Rechts finden sich

R. h. u. ebenfalls reichlich feuchte Rasselgeräusche. Rauchfuß'sches Dreieck auch heute nicht. Die Schmerzen der Leber haben nachgelassen.

24. VI.: Temp. 36,4°, Puls 138, Resp. 30.

Das Oedem des Skrotum nimmt merklich ab; auch das Allgemeinbefinden ist gebessert und der Appetit sehr gut. Die Herztöne, die rein sind, treten am unteren Teile des Sternum am deutlichsten hervor. In der linken fossa infraclavicularis: laute Tympanie.

Beginn der Dämpfung oben: oberer Rand der vierten C. seitlich: 1 cm links von dem linken Sternalrand, von da ab bandförmig um den Thorax herum. L. h. Dämpfung bis zur Spina scapulae; die Atmung ist unten abgeschwächt und von feinen feuchten Rasselgeräuschen begleitet.

25. VI.: Temp. 36,3°, Puls 144. Resp. 44.

Die Diurese ist wieder gut.

26. VI.: Temp. 36,4°, Puls 132, Resp. 38.

Die Harnflut hält an und die Oedeme sind daher sehr gebessert; auch ist die Stimmung des Kindes gut.

Die Herztöne sind am deutlichsten rechts dicht neben dem Sternum. Die Dämpfung — dreifingerbreit — reicht vom linken Sternalrande ab nach hinten bis an die Wirbelsäule herum. Tympanie findet man nicht mehr und auch kein Rauchfuß'sches Dreieck nach der rechten Seite hin.

Ueber der Lunge ist links hinten überall abgeschwächtes Vesikuläratmen, — in der Höhe des Schulterblattwinkels

einige grobe Rasselgeräusche. Auch rechts hinten besteht grobes Rasseln, während vorne die Atmung normal ist.

27. VI.: Temp. 36,4 °, Puls 120, Resp. 40.

Das Oedem des Skrotum und der Beine ist fast ganz geschwunden. Ueber den Lungen besteht weiter

L. h. die Dämpfung bis zur Spina scapulae.

L. o. bronchiales Exspirium mit feuchten Rasselgeräuschen; dagegen

L. u. aufgehobenes Atemgeräusch. Kein Rauchfuß'sches Dreieck; auch der Komplementärraum ist frei. Vorne dagegen beginnt die Dämpfung

L. o. an der vierten Rippe, und geht nach rechts bis 1 cm vom rechten Sternalrande. Die Atmung ist

L. v. o. vesikulär und rein, und

L. u. noch immer aufgehoben.

Die Herztöne, auf dem Sternum hörbar, sind rein. Die Punktionsstelle ist jetzt gut verheilt. Das Bronchialatmen und das feine Rasseln, das H. l. u. beobachtet wird, lassen den Verdacht auf einen pneumonischen Prozeß wach werden.

29. VI.: Temp. 37,3 °, Puls 124, Resp. 36.

Das Oedem des Skrotum ist noch etwas vorhanden, desgleichen auch der Leib noch in geringem Grade aufgetrieben, jedoch ist keine deutliche Undulation fühlbar. Die Leber überragt — perkutorisch — den Rippenbogen um zwei Querfinger und ist etwas druckempfindlich. Die Herztöne am unteren Drittel des Sternum rechts sind leise aus der Ferne hörbar und rein. Die Dämpfung ist genau so geblieben wie oben. Die rechte Lunge ist vollkommen frei und die Atmung rein.

Abends stellt sich eine Temperaturerhöhung auf 38,6 ° ein; der Rachen ist frei, das Kind bekommt einen Brustumschlag.

30. VI.: Temp. 37,6 °, Puls 150, Resp. 36.

Die Dämpfung hinten links reicht noch immer bis zum

Schulterblattwinkel, darüber Bronchialatmen und seitlich etwas Knistern. Vorn ist der Befund unverändert.

1. VII.: Temp. 36,2 °, Puls 144, Resp. 30.

Die Diurese hat sich wieder gebessert, der Lungenbefund ist unverändert; das Allgemeinbefinden ist gut. Abends wieder 39,1 °; der Rachen ist frei, insbesondere sind keine Koplicksche Flecken zu bemerken. Da H. l. u. bronchiale Atmung aufgetreten ist, bekommt das Kind einen Brustumschlag.

2. VII.: Temp. 37,0 °, Puls 140, Resp. 32.

H. l. scheint sich die streifenförmige Dämpfung neben der Wirbelsäule aufzuhellen, sodaß die Dämpfung erst wieder in der Axillarlinie beginnt. Der Komplementärraum ist frei, die Herztöne sind kaum zu hören.

4. VII.: Temp. 37,5 °, Puls 120, Resp. 30.

Trotz zweistündlich gegebenem Digitalis läßt die Urinsekretion immer mehr nach, — der Urin ist frei von Alb. und Sacch. — sodaß die Oedeme wieder auftreten. Die Herztöne sind nicht hörbar und der Puls ist flatterhaft. Die Lunge ist H. l. überall gedämpft, darüber besteht bronchiale Atmung und feuchtes, teilweise klingendes Rasseln.

L. v. o. Tympanie, desgleichen über dem Sternum.

5. VII.: Temp. 37,8 °, Puls 144, Resp. 32.

Die Herzdämpfung überragt nunmehr das Sternum um $2^1/_2$ cm. Die Herztöne sind wieder außerhalb der rechten Mammillarlinie zu hören. Die feste Dämpfung über der linken Lunge hinten besteht fort, desgleichen die laute bronchiale Atmung darüber. Geringer Husten tritt auf, jedoch konnten in dem zumeist schleimigen Sputum keine Tuberkelbazillen nachgewiesen werden. Der Komplementärraum ist vollkommen ausgefüllt.

6. VII.: Temp. 37,4 °, Puls, Puls 108, Resp. 36.

Es besteht vollkommene Dämpfung bis zur rechten Mammillarlinie, und es sind dort die Herztöne am deutlichsten zwar, doch ganz leise und fern zu hören.

Ueber den Lungen: status idem.

7. VII.: Temp. 37,8 °, Puls 120, Resp. 48.

Die Urinsekretion ist wieder lebhafter geworden und die Oedeme sind nicht verschlimmert. Ueber der vollkommen infiltrierten linken Lunge ist auskultatorisch derselbe Befund wie oben.

Die Dämpfung von gestern, vorne, reicht nach rechts: bis zur rechten Mammillarlinie, nach links: bis an die mittlere Achsellinie und noch oben bis zum unteren Rande der zweiten Rippe. Die Dämpfung stellt ein Dreieck dar mit der Basis nach unten, dessen Breite 19 cm und dessen Höhe 11 cm beträgt, wie es die unten stehende Skizze veranschaulicht.

Der Herzstoß ist nicht sichtbar.

Ueber den Lungen besteht

L. h. Dämpfung von der Spina scapulae ab; lautes Bronchialatmen. R. voller Lungenschall.

Die Leber überragt den Rippenbogen um drei Querfinger und ist druckempfindlich.

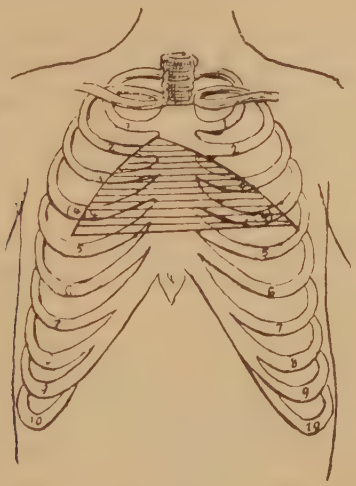

Fig. I.

Bei der durch die ständige Vergrößerung der Dämpfung sich dokumentierenden Zunahme des perikarditischen Exsudates sah man sich veranlaßt, zum zweiten Male zu punktieren, und zwar $3^1/_2$ cm außerhalb der Mammillarlinie im V. J. C. R. Man fühlte mit der Spritze nach dem Durchstoßen der Weichteile einen stärkeren Widerstand (Schwarten?), und darauf entleerten sich 370 ccm einer gelben, leicht trüben Flüssigkeit, die ein spezifisches Gewicht von 1017 aufwies. Ihrer chemischen Reaktion nach verhielt sie sich derart, daß ein Tropfen des Exsudates in einer Lösung von 200 ccm Wasser und 5 Tropfen Essigsäure eine dicke Wolke gab, und die daraufhin vorgenommene Esbach'sche Probe zeigte bei einer Zusammensetzung von

5 ccm Exsudat und
45 ccm fremder Urin,
10 % Eiweis*.

Nach der Punktion war die oben gezeigte Dämpfung vollkommen verschwunden. Die Herztöne konnten 1 cm innerhalb der rechten Brustwarze wahrgenommen werden. Der Puls war, bei einer Frequenz von 120, kräftig und regelmäßig und auch das Allgemeinbefinden des Kindes war gut.

8. VII.: Temp. 37,3 °, Puls 132, Resp. 56.

Die Dämpfung über der linken Seite ist noch vorhanden, jedoch heller als vor der Punktion.

L. h. hört man bronchiales Atmen und einige feuchte Rasselgeräusche.

Die perikarditische Dämpfungsfigur ist ganz verschwunden, erst in der mittleren Axillarlinie beginnt die Dämpfung

---

*) Die gesamte, durch die Punktion gewonnene Flüssigkeit wird mit Antiformin behandelt, und es finden sich im Sediment massenhaft säurefeste Stäbchen, jedoch nicht von der ausgesprochenen Form der Tuberkelbazillen, so daß zur weiteren diagnostischen Aufklärung zwei Meerschweinchen mit der mit Antiformin versetzten Flüssigkeit geimpft werden. Dieselben weisen bereits am 20. d. M. starke geschwollene, doppeltbohnengroße Inguinaldrüsen auf.

nach hinten zu ziehen. Der Puls ist kräftig und voll und auch das Allgemeinbefinden weiter gut.

9. VII.: Temp. 36,6 °, Puls 120, Resp. 48.

L. h. ist die Lunge gedämpft, über der Dämpfung bronchiales Atmen und reichliches Rasseln. Die Dämpfungsfigur des Herzens ist ganz verschwunden, in ihrem Bereich ist der Klopfschall tympanitisch.

10. VII.: Temp. 36,8 °, Puls 120, Resp. 46.

Die Dämpfung beginnt an der linken Brustwarze in der Form eines dreiquerfingerbreiten Gürtels, der sich nach hinten zieht. Hinten ist die Dämpfung unverändert, und auch die feuchten Rasselgeräusche bestehen weiter.

11. VII.: Temp. 37,0 °, Puls 132, Resp. 45.

Dämpfung gegen gestern unverändert, desgleichen der über der früheren Herzdämpfung bestehende tympanitische Schall.

H. l. beginnt die Dämpfung erst am Schulterblattwinkel und erstreckt sich nach vorne bis zur hinteren Axillarlinie. Ueber der linken Lunge bronchiales Atmen mit feuchtem Rasseln.

14. VII.: Temp. 37,7 °, Puls 144, Resp. 45.

Nach wie vor bleibt die Herzdämpfung verschwunden, die Herztöne sind an der rechten Mammillarlinie hörbar. Der Urin erweist sich als frei von pathologischen Beimengungen.

15. VII.: Temp. 37,1 °, Puls 108, Resp. 56.

H. l. u. besteht noch immer Dämpfung mit bronchialem Exspirium. Die Leber ist nicht druckempfindlich, die Milz überragt den Rippenrand um 2 Querfinger. Die Urinsekretion ist weiterhin zufriedenstellend.

18. VII.: Temp. 37,1 °, Puls 120, Resp. 56.

Vorne keine Spur einer Herzdämpfung.

H. l. hellt sich der Klopfschall auf und zwar streifenförmig neben der Wirbelsäule bis herunter verlaufend. Dann

besteht seitlich eine Dämpfung, die hinaufreicht bis zur Scapula; darüber bronchiale Atmung.

Der Komplementärraum ist frei.

Kein deutlicher Ascites.

19. VII.: Temp. 37,2°, Puls 120, Resp. 56.

Husten und Auswurf sind noch immer ziemlich erheblich, jedoch keine Tuberkelbazillen nachweisbar. In der Gegend der Herzdämpfung heller lauter Schall; Herztöne auf dem Sternum hörbar.

H. l. u. vollkommen aufgehobenes Atmen.

H. l. o. abgeschwächtes Atmen mit bronchialem Exspirium; auch klingende Rasselgeräusche.

Leber und Milz sind nicht zu fühlen.

20. VII.: Temp. 37,2°, Puls 142, Resp. 56.

Heute morgen hatte Patient Erbrechen. Ascites mäßigen Grades ist nachweisbar. In der Gegend der Herzdämpfung. Tympanie. Die von der linken Brustwarze sich nach hinten ziehende drei Querfinger breite Dämpfung hellt sich etwas auf, wenn man das Kind auf die rechte Seite legt.

22. VII.: Temp. 36,8°, Puls 120, Resp. 52.

Die Untersuchung der Lunge ergibt:

H. l. eine Dämpfung in toto,

H. l. u. aufgehobenes Atemgeräusch und

H. l. o. bronchiales Atmen mit feuchten Rasselgeräuschen.

Nach vorne reicht die Dämpfung 1 cm einwärts der Mammillarlinie.

Was die Funktion des Herzens anbelangt, so zeigte ein von Prof. Nicolai aufgenommenes Elektrokardiogramm zunächst eine große Initialzacke, sodann war ersichtlich, daß der Vorhof allein arbeitete, während die Ventrikel kaum mitarbeiteten.

25. VII.: Temp. 36,4°, Puls 120, Resp. 56.

Die von links her nach vorne über die linke Brustwarze reichende Dämpfung ist nicht weitergeschritten.

Die linke Lunge ergibt:

L. v. o. leichte Tympanie und lautes Bronchialatmen.

L. h. vollkommen aufgehobenes Atmen bis zur fossa supraspinata. In der fossa supraspinata hört man grobe Rasselgeräusche. Auch über der rechten Lunge ist feuchtes Rasseln wahrnehmbar.

Oedem besteht nirgends.

26. VII.: Temp. 36,4°, Puls 132, Resp. 48.

Lunge und Herzbefund ist unverändert.

Auf Wunsch der Eltern wird der Junge aus der Klinik als gebessert entlassen, mit der Weisung, bei erneuter Verschlimmerung sofort wiederzukommen.

7. IX.: Schon am 7. IX. sehen sich die Eltern genötigt, das Kind der Klinik wieder zu überweisen und zwar in folgendem Zustand:

Das Allgemeinbefinden hatte sich in der Zeit zwar sehr gehoben, aber die Dämpfung in der Herzgegend war eine viel größere als das erste Mal. Die Herztöne, oder vielmehr der eine Ton, der nur zu hören ist, ist am deutlichsten in der rechten Mammillarlinie. Es besteht keuchender Husten, jedoch kein Auswurf. Die linke Thoraxhälfte ist links hinten abgeflacht, die Lunge frei, der Komplementärraum nicht gedämpft. An Medikamenten ist in der Zwischenzeit Digitalis gegeben worden.

8. IX.: Temp. 36,9°, Puls 124, Resp. 40.

Cor: Die Dämpfung überragt die rechte Brustwarzenlinie um 3 cm nach rechts, so daß die ganze linke Hälfte gedämpft ist; die ganze linke Lunge hinten ist gedämpft von oben bis zum dritten Brustwirbeldorn. Von da ab findet sich ein nach unten hin offener Winkel hellen Lungenschalls links von der Brustwirbelsäule. Die rechte Lunge zeigt keinerlei Dämpfung. Das Atemgeräusch ist beiderseits vesikulär, Herzspitzenstoß am deutlichsten in der rechten Mammillarlinie. Die Töne sind nur sehr schwach hörbar. Bei der Atmung läßt sich eine

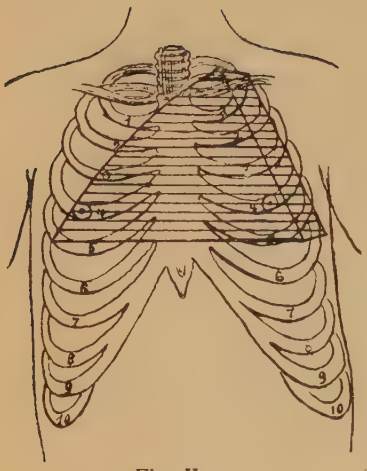

Fig. II.

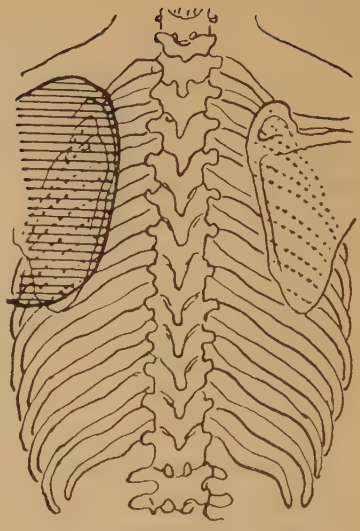

Fig. III.

deutliche Einziehung am Epigastrium und eine Vorwölbung am Hypogastrium feststellen. Der Komplementärraum ist in rechter Seitenlage nur in einem schmalen Streifen herauszuperkutieren. Es besteht Orthopnoë.

Die Milz ist $1^1/_2$ Finger breit unterhalb des Rippenbogens fühlbar.

Die Leber überragt als harter, druckempfindlicher Tumor den Rippenbogen um 8 cm in der Mammillarlinie. Die Leberdämpfung beginnt erst im VI. Interkostalraum.

Der Puls ist klein und äußerst leicht unterdrückbar.

Es wird daher zur sofortigen Punktion des Herzbeutels geschritten und zwar 4 cm außerhalb der linken Brustwarze:

680 ccm einer weißbierfarbigen, leichtgetrübten Flüssigkeit werden entleert, deren spez. Gewicht 1019 beträgt.

Nach der Punktion ist die dreieckige Dämpfung hinten um ca. 3 cm nach außen gerückt. Das Kind selbst ist vergnügt und der Allgemeinzustand gut.

9. IX.: Temp. 37,1 °, Puls 124, Resp. 36.

Das Kind hat den Eingriff gut überstanden. Der Puls ist klein aber regelmäßig. Die Dämpfung ist rechts von der Mammillarlinie um 2 cm innerhalb der Mammillarlinie gerückt. Hinten ist die Dämpfung wenig zurückgegangen. Die linke Lunge ist vollkommen gedämpft (Figur IV und V).

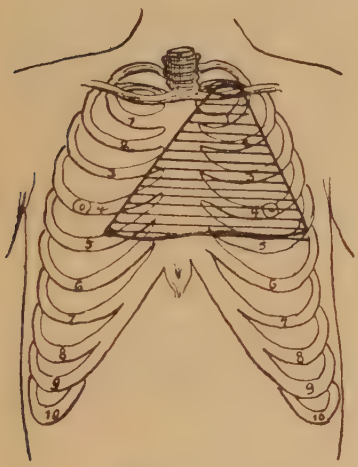

Fig. IV.

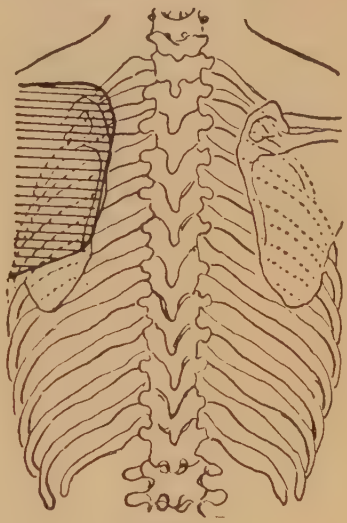

Fig. V.

10. IX.: Temp. 37,2°, Puls 128, Resp. 36.

Es wird die Punktion noch einmal an derselben Stelle wie am 8. d. Mts. wiederholt. Jedoch wird beim Ansaugen kein Tropfen Flüssigkeit entleert, aber es ist eine deutliche Pulsation der Kanüle sichtbar. Die Dämpfungsfigur vorne und hinten ist deutlich zurückgegangen (Fig. VI u. VII). Der Klopfschall ist noch gedämpft, jedoch etwas heller als früher.

11. IX.: Temp. 37,7°, Puls 116, Resp. 32.

Die Dämpfungsfigur entspricht noch vollkommen der gestrigen; die Herztöne sind im V. Interkostalraum ein wenig außerhalb der Mammillarlinie zu hören. Ueber den Lungen

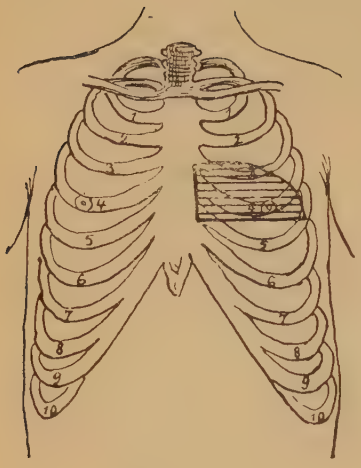

Fig. VI.

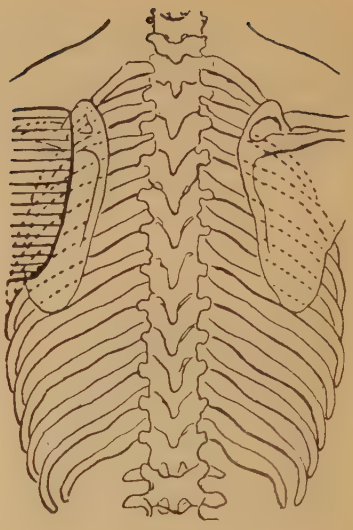

Fig. VII.

hört man überall reines Vesikuläratmen, wenn auch abgeschwächt. Das Kind fühlt sich wohl und wird auf Wunsch der Eltern entlassen.

Auch dieses zweite Mal konnten trotz allen Bemühens in der Punktionsflüssigkeit keine Tuberkelbazillen nachgewiesen werden, so daß wir hätten über die tuberkulöse Natur des Prozesses im Zweifel sein können, wenn nicht der schon vorhin erwähnte Tierversuch Gewißheit verschafft hätte.

Denn bei der Sektion der Meerschweinchen fand ich beim ersten zunächst stark, bis zum Umfang einer Bohne vergrößerte Inguinal- und ebenfalls geschwollene Axillardrüsen. Die Lungen waren in ihrer ganzen Ausdehnung — rechts vielleicht etwas mehr als links — mit stecknadelkopf- bis linsengroßen weißlichen Knötchen und Erhabenheiten bedeckt, schon makroskopisch erkennbar, tuberkulösen Charakters. Die Bronchialdrüsen waren nur wenig vergrößert. Auch

die anderen Organe der Brust- und Bauchhöhle waren frei, bis auf die Milz, in der sich ein 2,4 cm langer, 0,8—1,4 cm breiter und ca. 0,4 cm tiefer weißlichgelber Infarkt befand.

Bei dem zweiten Meerschweinchen, das am 4. XI. einging, waren die pathologischen Veränderungen fast noch stärker. Die Inguinaldrüsen auf der rechten Seite waren ebenfalls wieder stark vergrößert, während sich auf der linken Seite eine kirschkerngroße vollkommen verkäste Drüse fand. Auch die Lungen waren in noch höherem Maße als bei dem ersten Tier über und über mit den weißlichen, bis erbsengroßen Knoten und Plaques übersäht, und an der Rückseite des Sternums, in seinem oberen Drittel, fand sich ein ziemlich großer fluktuierender Tumor, aus dem sich bei der Inzision rahmiger gelber Eiter entleerte. Bei der pathologischen anatomischen mikroskopischen Untersuchung zeigte sich, daß bei beiden Tieren, sowohl in den Drüsen wie in den Lungen es sich um typisch tuberkulöse Infiltrate handelte, die teils jüngeren Charakter zeigten, teils aber schon ein hyalinkäsiges Zentrum — bei dem zweiten Tiere im rechten Unterlappen — darboten; die daselbst bestehende Pneumonie bot keine Besonderheit. Tuberkelbazillen selbst nachzuweisen ist mir trotz einer großen Anzahl von Schnitten und trotz genauer Untersuchung des Eiters aus dem retrosternalen Abszeß nicht gelungen, jedoch war auch ohnehin die tuberkulöse Natur des Prozesses schon genügend charakterisiert.

Im wesentlichen war es nur von klinischem Interesse gewesen, durch den Tierversuch der Hypothese resp. der von vornherein gestellten Diagnose einer Pericarditis tuberculosa eine feste Grundlage zu geben, da es für die Praxis, d. h. für die Therapie ziemlich gleichgültig war, weil ihr im wesentlichen dieselben Aufgaben gesetzt sind, wie bei der symptomatischen Behandlung einer anderen Perikarditis.

Da wir noch nicht in der Lage sind, wie beispielsweise bei der Perikarditis im Anschluß an einen Gelenkrheumatis-

mus die Erkrankung zu verhüten, in deren Gefolge wir das Auftreten einer tuberkulösen Perikarditis erwarten müssen, die Tuberkulose, so werden auch weiterhin — den Bedürfnissen des vorliegenden Falles angepaßt, und unter Zuhilfenahme der allgemeinen Lungenfürsorge — Digitalis, Eis, Diuretin und eventuell die Punktion des Herzbeutels unsere Waffen gegen die tuberkulöse Perikarditis sein.

Zum Schluß meiner Arbeit ist es mir eine angenehme Pflicht, Herrn Geh. Medizinalrat Prof. Dr. Heubner für die Anregung und die liebenswürdige Ueberlassung des Falles, sowie Herrn Stabsarzt Dr. Eckert für die freundliche Unterstützung meinen ehrerbietigsten Dank auszusprechen.

Literaturverzeichnis.

Jahresbuch f. Kinderheilkunde Bd. 51.

Bulletin de la société péd. de Paris 1904.

Bulletin médic. 1908.

Nothnagel, Spez. Pathologie und Therapie.

Schrötter, Erkrankungen des Herzbeutels und der Kreislauforgane.

Bäumler, Ueber Stimmbandlähmungen. Deutsch. Archiv für klin. Medizin 1867.

Eichhorst, Handbuch der speziellen Pathologie und Therapie. Wien und Leipzig 1890.

Foureur, Sur un cas de péricardite purulente primitive. Revue de méd. 1872.

Gerhardt, Centralblatt für klin. Medizin 1882.

Kast, Ueber eitrige Perikarditis bei Tuberkulose der Mesenterialdrüsen.

Landgraf, Ein Fall von linksseitiger Stimmbandlähmung im Verlauf von Perikarditis. Charité-Annal. XIV.

Lewinsky, Ueber den Einfluß von Respirationsbedingungen auf die Stärke der perikarditischen Reibegeräusche. Berliner klin. Wochenschr. 1876.

Virchow, Ueber einen Fall von isolierter, primärer, tuberkulöser Perikarditis. Berl. klin. Wochenschr. 1892.

Zwei Fälle von Perikarditis tuberculosa mit Herzbeutelverwachsung und Ascites. Münch. med. Wochenschrift 1887.

Lebenslauf.

Verfasser dieser Arbeit, Bernhard Ludwig Günther Jahn, evangelischer Konfession, Sohn des Stadtbaumeisters Gustav Jahn, wurde am 17. September 1887 zu Bütow in Pommern geboren. Seine wissenschaftliche Vorbildung erhielt er auf dem Gymnasium zu Köslin, das er 1906 mit dem Zeugnis der Reife verließ. Ostern 1906 wurde er als Studierender in die Kaiser Wilhelms-Akademie aufgenommen. Vom 1. April bis 30. September 1906 genügte er seiner Dienstpflicht mit der Waffe beim 2. Garderegiment zu Fuß. Im Sommer 1908 bestand er die ärztliche Vorprüfung. Am 1. März 1911 wurde er zum Unterarzt beim Großherzoglich Mecklenburgischen Grenadier-Regiment Nr. 89 in Schwerin ernannt und auf ein Jahr zum Königl. Charité-Krankenhause kommandiert. Während dieser Zeit war er tätig auf der II. Medizinischen Klinik (Geh. Rat Prof. Dr. Kraus), der Klinik für Haut- und Geschlechtskrankheiten (Geh. Rat Prof. Dr. Lesser), der Geburtshilflichen Klinik (Prof. Dr. Franz), der Klinik für Hals- und Nasenkrankheiten (Geh. Rat. Prof. Dr. Fränkel †), der chirurgischen Poliklinik (Geh. Rat Prof. Dr. Hildebrand).

Im Sommersemester 1912 legte er die ärztliche Staatsprüfung ab.

Während seiner Studienzeit besuchte er die Vorlesungen, Kliniken und Kurse folgender Herren Professoren und Dozenten: Beitzke, Benda, Bier, Brieger, Bumm, Engelmann †, Engler, Ewald, Fischer, Fränkel †, Frey, Goldscheider, Hertwig, Heubner, Hildebrand, Hiller, His, A. Köhler, Kraus, Lesser, v. Michel †, Olshausen, Orth, Passow, Posener, Rubener, E. Schulze, Schwendener, Sonnenburg, Straßmann, Thierfelder, H. Virchow, Waldeyer, Williger, Ziehen.

Allen diesen Herren, seinen hochverehrten Lehrern, spricht der Verfasser an dieser Stelle seinen ganz ergebenen Dank aus.